1929
Lane Medical Library

Über ein primäres Plattenepithelcarcinom des Nierenbeckens (mit Steinbildung) mit Eindringen von Carcinomzellen in Harnkanälchen und Bowmansche Kapseln.

(Mit 7 Figuren im Text.)

Inaugural-Dissertation

zur

Erlangung der Doktorwürde
der Hohen Medizinischen Fakultät der
Georg August-Universität zu Göttingen

vorgelegt von

Tschon Djian Hwang
aus Schanghai (China).

Göttingen 1929.

Druck der Göttinger Handelsdruckerei.

Referent: Geh.-Rat Professor Dr. E. Kaufmann.

Das Carcinom kommt in der Niere verhältnismäßig sehr selten, weit seltener als in den meisten anderen Organen (wie z. B. Mamma, Uterus, Magen, Haut usw.) vor. Die primären Nierencarcinome sind noch weitaus seltener als die sekundären. Ihrer makroskopischen Beschaffenheit nach teilt man die Nierencarcinome zweckmäßig nach dem Vorschlag von Sudeck (1), Manasse (2), Graupner (3) in zwei Gruppen ein, nämlich

1. in die infiltrierenden und
2. in die knotigen Formen.

Nach Waldeyer (4) und Beneke (5) leiten sich die primären Nierencarcinome von den Epithelien der Harnkanälchen, nach Roccavilla (6) vom Epithel der Malpighischen Körperchen her, was Ribbert (7) ablehnt. Benekes Annahme beruht auf der Anschauung der modernen Embryologie, welche die gewundenen Harnkanälchen als Abkömmlinge des Coelomepithels und die geraden als Auswüchse der Ureterknospen gelten läßt, die sekundär mit den gewundenen Harnkanälchen verschmelzen. Letzten Endes tragen somit sowohl die gewundenen als auch die geraden Harnkanälchen, wenn beide Epithelarten auch verschiedener Herkunft sind, den Charakter des Epithels; demnach können aus allen Harnkanälchen epitheliale Geschwülste, also auch Carcinome hervorgehen.

Ribbert, dem sich Graupner anschließt, vertritt die Ansicht, daß das Nierencarcinom nicht aus den Epithelien der Harnkanälchen entstände; die Zusammenhangsbilder von Harnkanälchen und Carcinomzellen könnten ebenso gut durch ein Hineindringen der Carcinomzellen vom Ursprungsort (wie z. B. Nierenbecken, Metastasen) in die Harnkanälchen erklärt werden. Auch Orth (8) konnte die Carcinomepithelien von denen der Harnkanälchen gut unterscheiden.

Sekundäre Nierencarcinome können nur durch direkte Propagation epithelialer Zellen oder auf dem Wege der embolischen

Verschleppung durch Blut- oder Lymphgefäße zur Entwicklung gelangen. Ganz selten ist ein Eindringen von Carcinomformationen in die Niere auf dem retrograden Lymphwege. Geh.-Rat Kaufmann (9) sah einen solchen Fall bei einer 54jährigen Frau mit Magencarcinom und Peritonealcarcinose. Auch v. Recklinghausen (10) sah einen ähnlichen Fall bei Carcinommetastasen in den Lumbaldrüsen.

Carcinome können sich auch aus Adenomen, die man zu den gutartigen Geschwülsten rechnet, entwickeln. Nach Angabe von Beneke und K. Namba (11) sollen ferner im Anschluß an ein Trauma Nierencarcinome entstehen können.

Man nannte früher allerdings auch andere Nierentumoren schlechtweg „Nierencarcinome", wie z. B. die embryonalen Mischgeschwülste der Niere und die Hypernephrome, da man diese Geschwülste im einzelnen noch nicht von einander trennen konnte und höchstens dem makroskopischen Aussehen nach eine sog. infiltrierende (weiche und diffuse) und eine knotige Form des Carcinoms unterschied. Erst Sudeck und besonders Manasse haben die histologischen Unterscheidungsmerkmale jener beiden Formen genauer studiert und soweit vervollständigt, daß man auch imstande ist, jene beiden Arten auch nach dem mikroskopischen Befund streng auseinander zu halten. Die primären Nierencarcinome kommen schon sehr häufig (in $^1/_3$ aller Fälle) bei Kindern vor (Rohrer).

Die primären Tumoren des Nierenbeckens sind sehr selten. Nach Kelly (12) sind in der Literatur nur 19 einwandfreie Fälle bekannt. Es ist noch nicht lange her, daß primäre maligne Nierenbeckentumoren als solche erkannt sind. Virchow und Ziegler erwähnen sie jedenfalls noch nicht und erst Birch-Hirschfeld (13) stellt fest, daß primäre Carcinome des Nierenbeckens und eventl. des Ureters vorkommen und sehr selten sind. Als ätiologisches Moment wird von einigen Autoren (Lacher, Rohrer, Jerzykowsky) Trauma oder die Anwesenheit von Konkrementen angegeben.

Nach Bauer (14) teilen wir die Nierenbeckencarcinome in drei Typen ein:

a) das Carcinoma simplex,

b) das Plattenepithelcarcinom,

c) das Adenocarcinom.

Diese drei Formen können natürlich im Nierenbecken auch kombiniert vorkommen. Bauer sah einen solchen Fall (69jähriger Mann), bei dem im linken Nierenbecken alle drei Formen nebeneinander vorlagen. Das Carcinom wuchs in die Niere hinein. Auch das Nierenbeckenpapillom ist stets als eine auf Bösartigkeit sehr verdächtige Neubildung anzusehen.

Die eigentliche Aetiologie des primären Nierenbeckencarcinoms ist, wie diejenige des Carcinoms überhaupt, nicht aufgeklärt; gewisse disponierende Momente (wie z. B. Trauma, Anwesenheit von Konkrementen usw.) sind bekannt. So können nach Albarran (15) Nierensteine im Nierenbecken Veranlassung zur Carcinombildung geben, ein Zusammenhang, der an die Beziehungen zwischen Gallensteinen und dem Carcinom der Gallenwege erinnert. Albarran nimmt an, daß der Stein auf die Schleimhaut des Nierenbeckens einen chronischen Reiz ausübt, welcher zunächst zu einer Veränderung der Schleimhaut, wie z. B. zur Leukoplakie führt und damit einen für die Entstehung von Carcinomen günstigen Boden bereitet. O. Israel (16) ist der Meinung, daß der Stein Ursache der Hydronephrosenbildung sei und später eine Disposition zur Carcinomentstehung schaffen kann. Stüsser (17) hat in seiner Arbeit außer seinem eigenen Fall im ganzen noch 59 Fälle von Nierengeschwülsten aus der Literatur zusammengestellt, und zwar waren 25 davon gutartige und 23 bösartige Papillome und 11 ordinäre Carcinome. Von diesen 60 Fällen sind im ganzen bei 13, und von den 11 Carcinomfällen allein siebenmal Steine vorhanden. Das kann kein Zufall sein. Wenn wir nun diese Kombination auf hundert umrechnen wollen, werden wir das kombinierte Vorkommen in etwa 65% feststellen können. Das Verhältnis zwischen Carci-

nomen der Gallenwege und Gallensteinen ist noch weit inniger; hier finden sich bei etwa 90% der Carcinome Steine.

Bei der Steinbildung ist oft nur eine Niere beteiligt, nach Siedamgrotzky (18) die rechte häufiger als die linke. Nach

Figur Nr. 1.

Heß (19) sollen sich die Konkremente an Stellen bilden, an denen das Epithel bereits verändert ist. Als Beweis dafür wird angeführt, daß die Konkrementbildung häufig dort stattfindet, wo eine bakterielle Infektion (z. B. mit Bac. coli) stattgefunden hat. Nach Kaufmann (20) können auch Teile einer malignen Nierengeschwulst, die in das Nierenbecken einbrachen und dann abstarben, zu Konkrementen werden.

Das Nierenbeckencarcinom tritt meist in einer Seite und zwar am häufigsten in der rechten auf. Dies stimmt mit der Feststellung Siedamgrotzkys überein, daß die rechte Niere bei der Steinbildung häufiger beteiligt ist und mit der Ansicht von

Stüsser und Israel, daß ein gewisser Zusammenhang zwischen Carcinomentstehung und Steinbildung besteht.

Im Anschluß an diese Ausführungen lasse ich einen Fall folgen, dessen Bearbeitung mir Herr Geh.-Rat Kaufmann gütigst überlassen hat.

Makroskopische Beschreibung.

In unserem Fall handelt es sich um eine stark vergrößerte Niere einer 72jährigen Frau aus Lüneburg (Präparat J. Nr. 447 $^{17}/_{18}$). Die Niere ist mit Bindegewebskapsel und Fettgewebe umgeben. Die fibröse Kapsel ist reichlich mit stark gefüllten und mehrfach geschlängelten Gefäßen versorgt, überall verdickt und fest mit der Niere verwachsen. Die Maße der Niere sind folgende:

Länge: 14 cm
Breite: 8 cm
Dicke: 6 cm
Gewicht: 300 gr.
Normalmaße: 11 – 12 : 5—6 : 3—4 cm
Normalgewicht: einer Niere = 125 – 150 gr.

Man sieht schon von außen her hochgradige Veränderungen; der obere Pol der Niere ist unregelmäßig, grobhöckerig und tumorartig aufgetrieben, der untere dagegen dünnwandig, cystisch und sackförmig vorgewölbt, sodaß das ganze Präparat im großen und ganzen das Bild einer Hydronephrose bietet. An der Bildung des Sackes ist die Niere nicht in ihrem ganzen Umfang beteiligt, der obere Teil ist zwar tumorartig aufgetrieben, aber doch deutlich als ein aus dem sackförmigen Gebilde hervorragender Teil zu erkennen. Hier und da kommen ferner zahlreiche kleine, vielfach gruppenweise zusammenliegende, manchmal auch vereinzelte

Vertiefungen, die wahrscheinlich auf narbigbindegewebige vereinzelte Schrumpfungsherde zurückzuführen sind, zum Vorschein.

Nach Anlegung des typischen Sektionsschnittes stellt man eine hochgradige Veränderung fest; man kann beinahe sagen, daß die Schnittfläche nicht der einer Niere ähnlich sieht, Mark- und Rindensubstanz sind nicht zu unterscheiden. Die Niere ist zum weitaus größten Teil durch ein vom Nierenbecken kommendes Tumorgewebe substituiert. Die kaum kenntlichen Parenchymreste der einen Hälfte der Niere sind von mehreren Höhlen durchsetzt, die teils dünn-, teils dickwandig sind und sich hier und da miteinander vereinigen, während die andere Hälfte diffuse, teils solid-derbe, teils bröcklig-weiche, markweiße Neubildungen zeigt, welche das eigentliche Nierenparenchym total durchsetzen und die Form eines Blumenkohls haben. Die Nierenkelche sind enorm erweitert und kaum noch zu erkennen. In dem bereits schon veränderten Nierenbecken befindet sich ein zum Teil gelbbraun und zum Teil schwarz-weißlich gefärbter Stein, der ziemlich groß und zackig geformt ist. Der Ureter ist dilatiert und anscheinend verlegt. Offensichtlich liegt hier eine hochgradige Zerstörung des Nierenbeckens vor; die Innenfläche desselben ist teils dünnwandig-bucklig, teils von einer dicken Schicht des Tumorgewebes bedeckt, spiegelnd glatt, sehnig weiß. Als Ursache dieser Erscheinung kann man annehmen, daß der Abfluß des Harns durch den Stein an der Stelle, wo der Ureter mündet, verhindert war; es entstand dadurch zunächst eine Stauung des Harns im Bereich des Nierenbeckens, und diese chronische Harnstauung führte zur Dilatation desselben.

Mikroskopischer Befund.

Es wurden Schnitte angefertigt, welche senkrecht zur Nierenoberfläche durch Rinden- und Marksubstanz, hauptsächlich durch die Tumormassen geführt wurden. Die herausgeschnittenen Stücke wurden in Paraffin sorgfältig eingebettet. Färbung der

Schnitte mit Hämatoxylin-Eosin und nach van Gieson. Von einigen Stücken wurden Serienschnitte angefertigt.

Die Kapsel ist stark verdickt. Unmittelbar unter derselben findet sich eine schmale Zone von Nierengewebe, welche gegen den dicht darunterliegenden mit Carcinomformationen infiltrierten Teil ziemlich scharf abgegrenzt ist und die Erscheinungen chronischer Entzündung (wie z. B. Wucherung des Bindegewebes, Verödung der Harnkanälchen und Glomeruli, bindegewebige Veränderung der letzteren) bietet, aber von Geschwulstzellen noch vollständig frei ist. Die Glomeruli sind hier nicht mehr rund wie normal, sondern sehen auf dem Schnitte deformiert aus, wie z. B. oval, länglich und manchmal auch zackig. Die Kapillaren sind meistens kollabiert, sodaß einige Glomeruli etwas kleiner und der Spaltraum zwischen Glomerulus und Kapsel etwas breiter als in der Norm erscheinen. Diese Erscheinung kann man wohl als Folge der Kompression der zuführenden Gefäße durch das Geschwulstgewebe ansehen. Das übrige Nierengewebe ist außerdem massenhaft von Lymphozyten und Plasmazellen durchsetzt.

In der Zone, welche nach innen sich an diese anschließt, erkennt man außer teils wohlerhaltenen, teils in der oben erwähnten Weise veränderten Glomeruli und Harnkanälchen, noch zahlreiche mit Geschwulstzellen erfüllte Räume, die regellos zwischen den normalen Elementen der Niere eingestreut sind. Diese sind entweder rund (als Glomeruli und quergetroffene Harnkanälchen anzusehen) oder länglich (als längsgetroffene Harnkanälchen anzusehen), oder besitzen gewundene Formen, die an die gewundenen Harnkanälchen erinnern (siehe Fig. Nr. 3 Seite 11).

Die Größe und Gestalt der Geschwulstzellen ist sehr verschieden. Einzelne davon sind manchmal so groß, daß sie allein ein quergeschnittenes Harnkanälchen mittlerer Größe völlig ausfüllen. Die Gestalt dieser Zellen ist mannigfaltig, wie z. B. rund, rundlich-eckig oder cylindrisch. Die Zellhaufen erweisen sich im ganzen ihrer Struktur nach als polygonale Plattenepithelien mit großen rundlich bis oval geformten gut erkennbaren Kernen. Das Proto-

plasma ist sehr oft mit benachbarten Zellen zu einer gemeimsamen homogenen Masse verschmolzen, so daß die einzelnen Grenzen der Zellen unter Umständen sehr schwer zu erkennen sind. Sehr oft sind sie zu einer Kette geordnet, welche dem Verlauf des Harnkanälchens entspricht und zahlreiche bläschenförmige und helle Kerne enthält. In der Nähe von den schon von Carcinom befallenen Glomeruli finden sich vereinzelte Glomeruli, welche

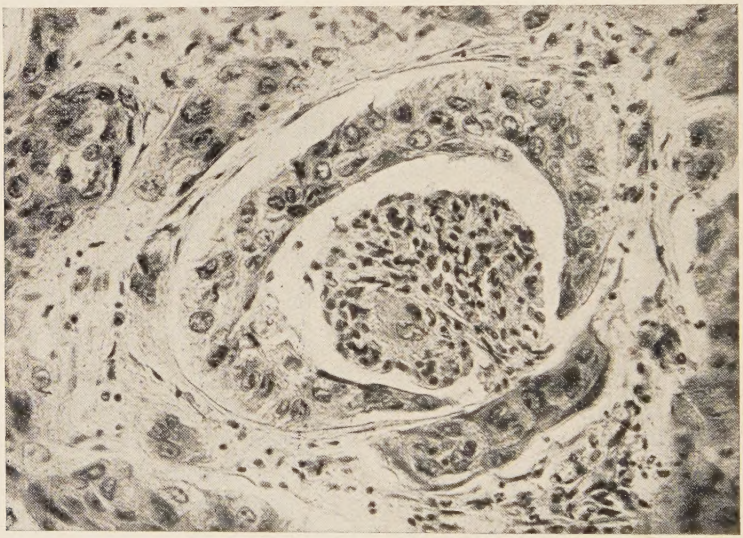

Figur Nr. 2.

zwar von Carcinomzellen noch verschont geblieben sind, aber deutliche hyaline Degeneration zeigen.

Hier und da findet man einen Überzug von einem ein- oder mehrreihigen, plattenzelligen Carcinomepithel auf der Innenfläche der Bowmanschen Kapsel (siehe Fig. Nr. 2). Der dazu gehörige Glomerulus bleibt dabei entweder ganz frei oder er ist nur teilweise oder total von Carcinomzellen durchsetzt.

Auf einem Schnitt ist ein Glomerulus mit dem zugehörigen Hauptstücke auf eine ziemlich lange Strecke längs getroffen. Man

sieht hier wunderschön die gewundene Form des Harnkanälchens und den Zusammenhang desselben mit dem Glomerulus (siehe Fig. Nr. 3), aber die Auflösung in feinere Zapfen und Zellstränge, welche im Bindegewebe, zwischen dessen Fasern liegen, machen es wahrscheinlich, daß hier auch unabhängig von den Kanälchen Saftspalten von Carcinomzellen erfüllt sind. Die Anordnung der

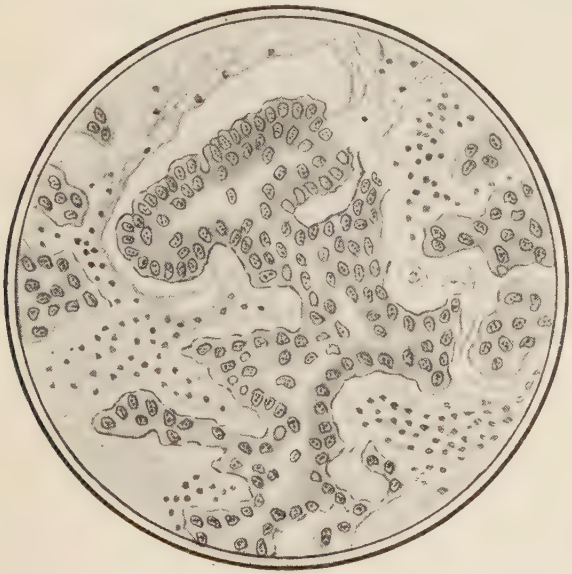

Figur Nr. 3.

Carcinomzellen ist im Harnkanälchen noch unregelmäßig, während sie am Rande des Glomerulus nach innen hin sich zu einer ein- oder mehrreihigen Auskleidung anordnen, die sich pilzförmig gegen den Kapselraum vorwölbt. Der Kapselraum selbst ist hier noch frei von Carcinomzellen. Das Kapselepithel ist hier auch noch gut erhalten und deutlich zu erkennen.

An einer anderen Stelle ist ein Glomerulus ebenfalls längsgetroffen. Hier sieht das Bild ganz anders aus. Hier befinden sich die Carcinomzellen hauptsächlich im Kapselraum (siehe Fig. Nr. 4 Seite 12).

Die Carcinomzellen sitzen hier wie eine Kappe halbmondförmig auf dem Glomerulus, während der Glomerulus selbst davon verschont bleibt und nur komprimiert ist. Das Kapselepithel ist hier ebenso intakt und deutlich zu erkennen. Das Bild wechselt aber außerordentlich.

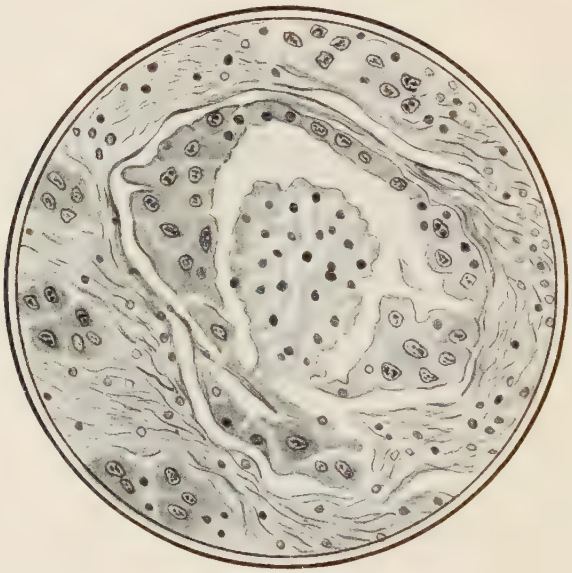

Figur Nr. 4.

An einer Stelle sieht man den Kapselraum von Carcinomzellen vollständig frei, aber der Glomerulus selbst ist hier total von denselben durchsetzt (siehe Fig. Nr. 5 Seite 13).

Es ist immerhin noch sehr fraglich, ob dieses Gebilde überhaupt Glomerulus ist, da man hier die Endothelien von den Glomeruluskapillarschlingen nicht zu Gesicht bekommen kann.

Das Carcinom bildet solide Zellstränge und regellose Zellhaufen. Die größeren davon sind häufig in großer Ausdehnung nekrotisch. Im Innern der Zellhaufen verlaufen die von Carcinomzellen befallenen Harnkanälchen als Zellschläuche und solide Zellstränge wie die benachbarten normalen in allen möglichen

Richtungen. Aber merkwürdigerweise finden sich mitten zwischen diesem Gewirr noch vereinzelte Glomeruli, die von Carcinomzellen noch ganz frei sind. Da im Innern der Carcinomzellhaufen, mit Ausnahme der spärlichen von Carcinomzellen nicht ergriffenen Glomeruli die Struktur des Nierengewebes zerstört ist, sieht man, daß die Wandungen der Harnkanälchen dem vor-

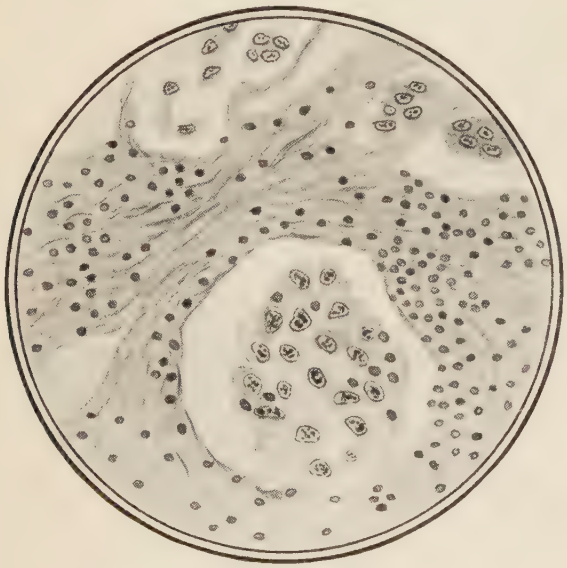

Figur Nr. 5.

dringenden Carcinom weniger Widerstand zu leisten vermögen als die Kapseln der Glomeruli.

Das Carcinomgewebe wuchert auf verschiedene Weise, sowohl zwischen, als auch in den Harnkanälchen. Das Lumen in einigen Harnkanälchen wird von soliden Carcinomzelien eingenommen. Das normale Harnkanälchenephitel ist an einigen Stellen noch vorhanden, zur Seite gedrängt uud etwas abgeplattet.

Daneben finden sich im Übrigen noch solche Harnkanälchen, in welchen die Carcinomzellen an Stelle des normalen Cylinder-

epithels der Membrana propria aufsitzen und einen vollständigen mehr oder weniger regelmäßigen Überzug liefern. Die Anordnung der einzelnen von Carcinomzellen befallenen Kanäle im Stroma erweckt den Eindruck, als ob Harnkanälchen direkt in Geschwulststränge umgewandelt würden. Hier ist eine exakte Unterscheidung zwischen Harnkanälchenepithelien und Carcinomepithelien unter Umständen ziemlich schwer. Als Anhaltspunkt für Carcinomzellen gilt jedoch die Bechaffenheit und Form des Kernes, der in den Carcinomzellen meist bläschenförmig, heller und größer als in den normalen Epithelien ist und außerdem häufig Mitosen zeigt.

Arterien sind in dem von den Carcinomzellen ergriffenen Teil durch die Wucherung derselben stark in Mitleidenschaft gezogen. Die Wandungen der Arterien sind verdickt, ebenso die Intima, die Endothelien sind aufgelockert und teils desquamiert. Im Lumen der größeren Gefäße sind nirgends Carcinomzellen zu beobachten.

Man kann jetzt auf Grund dieses mikroskopischen Befundes dieses interessanten und seltenen Falles folgende Schlüsse ziehen:

Das Neoplasma ist hauptsächlich ins Parenchym der Niere hineingewuchert. Der Beschaffenheit und Form der Zellen nach trägt es durchaus den Charakter eines Plattenepithelcarcinoms. Die Carcinomepithelien erinnern im großen und ganzen ihrem morphologischen Charakter nach an die Epithelien der Nierenbeckenschleimhaut. Wir haben also den seltenen Fall eines primären Plattenepithelcarcinoms des Nierenbeckens mit Eindringen und gleichzeitigem Hochwachsen der Carcinomzellen in Harnkanälchen und Bowmansche Kapseln vor uns. Die Verbreitung der Neubildung trägt den Charakter einer Infiltration vorzugsweise im Lumen der Harnkanälchen. Die Kanälchenepithelien verschwinden in den von Carcinomzellen ausgefüllten Harnkanälchen hier und da gänzlich. Ein unmittelbarer Übergang vom normalen Harnkanälchenepithel in Carcinomepithel kann nicht mit Sicherheit constatiert werden. Es liegt eine gewisse

Schwierigkeit darin, zu entscheiden, ob die Carcinomzellen nur vom Nierenbecken aus eindringen und die normalen Epithelien der Harnkanälchen vollständig vernichten und sich an ihre Stelle setzen, oder ob die Kanälchenepithelien selbst successiv carcinomatös entartet sind.

Verfasser ist mehr geneigt, anzunehmen, daß die Carcinomzellen im vorliegenden Fall ihrer Beschaffenheit und Form nach

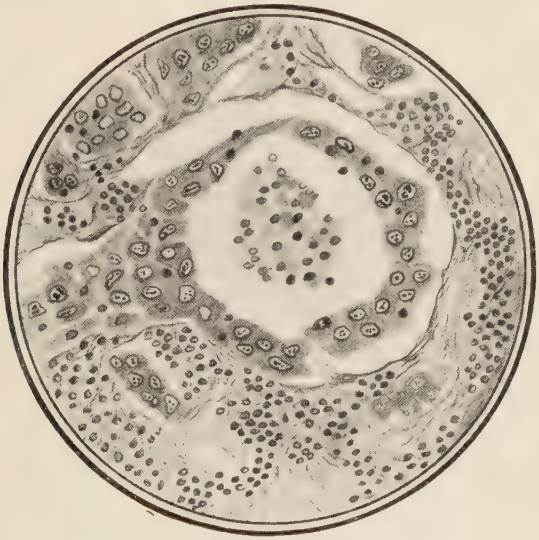

Figur Nr. 6.

sich aus dem Nierenbeckenepithel entwickelt haben; denn die Epithelform des Neoplasmas erinnert mehr an Plattenepithel und hat große Ähnlichkeit mit dem Epithel der harnabführenden Wege.

Für die primäre Entwicklung des Carcinoms aus dem Epithel der Nierenbeckenschleimhaut sind somit folgende Tatsachen anzuführen:

1. Der größte Teil der Nierenkelche ist erweitert und mit Carcinommassen angefüllt. Die Nierenbeckenhöhle ist so von

Carcinommassen erfüllt, daß man wirklich annehmen kann, daß hier die primäre Entwicklung des Carcinoms stattgefunden hat.

2. Die Epithelien der Neubildung erinnern an das sog. Übergangsepithel der Schleimhaut der harnabführenden Wege.

Hinsichtlich des Eindringens von Carcinomzellen in den Raum der Bowmanschen Kapsel kann man einerseits annehmen, daß die Carcinomzellen bei interstitieler Wucherung durch die Kapselwand durchbrechen, anderseits kann man daran denken, daß die Carcinomzellen direkt aus den Hauptstückchen in den Kapselraum einwachsen und hier weiter wuchern.

Die erste Möglichkeit, ein Durchbruch durch die Kapselwand von außen her ist sehr selten und nicht sicher zu beobachten.

Die zweite Möglichkeit, das Hineinwachsen von den Hauptstücken aus ist dagegen deutlich zu erkennen, indem zusammenhängende Carcinomformationen in Hauptstück und Kapselraum festgestellt werden können, während Glomerulus und Kapsel intakt erscheinen (siehe Fig. Nr. 6 Seite 15). Solche Bilder sind recht häufig. Wir können daher annehmen, daß das Einwachsen der Carcinomzellen von den Hauptstücken aus in den Kapselraum viel häufiger als der direkte Durchbruch derselben durch die Kapselwand vorkommt. Es kann natürlich eine Kombination zwischen der ersten und zweiten Möglichkeit vorkommen.

Lauterburg (21) erwog allerdings noch eine dritte Möglichkeit des Hineingelangens von Carcinomzellen in den Kapselraum, nämlich den Durchbruch von Carcinomzellen aus den Kapillarschlingen der Glomeruli in den Kapselraum. Lauterburg hat nämlich neben den Carcinomzellen in einem stark vergrößerten Glomerulus auch noch Kapillarendothelien zum Teil deutlich beobachtet. (In dem Falle von Lauterburg handelte es sich allerdings um einen metastatischen Nierenkrebs). Im vorliegenden Falle findet man zwar einige Glomerulus ähnlich aussehende Gebilde, die total von Carcinomzellen durchsetzt sind (siehe Fig. Nr. 5 S. 13) aber von Kapillarendothelien kann nirgends die Rede sein. Deshalb ist es noch sehr zweifelhaft, ob solche Gebilde überhaupt Glomeruli sind. Vielleicht haben die Carcinom-

körper zufallsweise solche Formen angenommen und glomerulusähnliche Gebilde vorgetäuscht. Deswegen lassen wir diese dritte Möglichkeit in unserem Falle dahingestellt.

Das infiltrierende Carcinom benützt in der Niere zur Ausbreitung mit Vorliebe die Harnkanälchen und Glomeruli, die sog. präformierten Wege. Die Entstehung des Plattenepithelcarcinoms in unserem Falle hängt anscheinend mit dem Stein im Nieren-

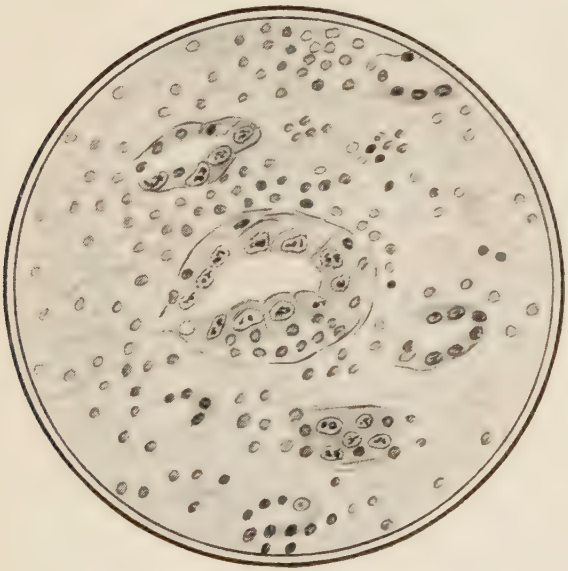

Figur Nr. 7.

becken zusammen. Der Stein übt einen chronischen Reiz auf die Nierenbeckenschleimhaut aus, es wird dadurch zunächst eine Veränderung der Schleimhaut (wie z. B. Leukoplakie, Nephropyelitis ulcerosa usw.) und damit eine Neigung zur Carcinomentstehung hervorgerufen. Dazu kommt noch die Abflußverhinderung des Urins und die damit verbundene Hydronephrose durch den Stein in der Uretermündung. Diese übt wiederum einen dauernden Druck sowohl auf das Nierenbecken, als auch auf das Nierenparenchym aus. Das Carcinom des Nierenbeckens im vorliegenden

Falle hatte sich offenbar durch die permanente Irritation der Schleimhaut des Nierenbeckens durch das Konkrement ausgebildet. Dazu spielt vielleicht eine besondere Disposition der Zellen zur Bildung derartiger Neubildung noch eine wichtige Rolle. Es entsteht auf diese Weise zunächst primäres Plattenepithelcarcinom im Nierenbecken. Von hier aus dringen die Carcinomzellen in das durch die chronische Harnstauung bereits geschädigte Nierenparenchym, insbesondere in die Harnkanälchen vor. Das Wachstum derselben in den Harnkanälchen tritt deutlich hervor, am schönsten sieht man es in Fig. Nr. 7 Seite 17, wo in demselben Kanälchenabschnitt normale Epithelien und Carcinomzellen gleichzeitig deutlich zu sehen sind.

Zum Schluß seien einige Fälle von primärem Nierenbeckencarcinom aus der Literatur angeführt:

Paschkis (22):

Es handelt sich um ein Cylinderzellencarcinom im rechten Nierenbecken eines 47jährigen Mannes. Das Carcinom zeigt stellenweise soliden Aufbau, an anderen Stellen aber die Tendenz zur Lumenbildung und Sekretion. Nach Angabe des Patienten sollte vor langen Jahren ein Stein spontan abgegangen sein. Ob hier wieder der Stein ein disponierter Moment bei der Entstehung des Carcinoms gespielt hat, ist fraglich, da ein Nachkontrollieren dieses Falles ganz unmöglich ist.

Gaucher (23):

Es handelt sich um einen 50jährigen Mann, der unter den Zeichen einer Störung von seiten des Darmes stark heruntergekommen war, lehrte die Autopsie, daß ein Medullarcarcinom des rechten Nierenbeckens mit Eindringen der Geschwulstzellen in die Niere vorlag.

Betzlaff (24): 3 Fälle.

Fall 1. Zottencarcinom des rechten Nierenbeckens mit gleichzeitiger Hyperplasie des linken.

Fall 2. Plattenepithelcarcinom. Das linke Nierenbecken eines 45jährigen Patienten wurde von gelblich-grauen Tumormassen eingenommen. Die ganze Niere ist von Tumorgewebe substituiert.

Fall 3. Medulläres Carcinom des linken Nierenbeckens.

Besenbruch (25):

Verhornendes Plattenepithelcarcinom des linken Nierenbeckens bei gleichzeitig bestehenden tuberculösen Veränderungen derselben Niere bei einer 59jährigen Frau.

Cattani (26):

Es wurde ein Medullarcarcinom des Nierenbeckens mit Einwachsen der Tumormassen bis zur Corticalis der Niere bei einem 63jährigen Patienten festgestellt.

Blum (27): 3 Fälle.

Fall 1. Beim Sektionsschnitte der Niere zeigt sich im oberen Pol des Nierenbeckens ein etwa mandelgroßer Tumor, der sich nachher bei der mikroskopischen Untersuchung als Carcinom des linken Nierenbeckens erwies.

Fall 2. Das rechte Nierenbecken eines älteren Patienten wurde von einem Plattenepithelcarcinom ausgefüllt. Daneben fand sich in demselben ein ziemlich großer verästelter Phosphatstein. Hier spielte vielleicht der Stein auch wieder eine disponierte Rolle. Die ganze Niere war hier ebenfalls vom Tumorgewebe substituiert.

Fall 3. Das linke Nierenbecken war total papillomatös entartet und die Untersuchung ergab als Carcinom des Nierenbeckens.

Schievelbein (28): Plattenepithelcarcinom des rechten Nierenbeckens eines 44jährigen Mannes.

O. Israel (29):

Carcinom von alveolärer Struktur im linken Nierenbecken einer 47jährigen Patientin.

Mock (30):

Im rechten Nierenbecken und in den Nierenkelchen eines 45jährigen Mannes fand sich ein papilläres Plattenepithelcarcinom, das auf das Nierenparenchym übergriff. In einem anderen Falle handelte es sich ebenfalls um Plattenepithelcarcinom des rechten Nierenbeckens eines 51jährigen Mannes.

Stüsser (31):

Das Präparat stellt ein Plattenepithelcarcinom mit deutlicher Verhornung im linken Nierenbecken einer 66jährigen Patientin dar.

Scheel (32):

Es liegen hier im rechten Nierenbecken eines 71jährigen Mannes ein Cylinderepithelcarcinom und im Bereich des Nierenparenchyms ein Plattenepithelcarcinom ohne Übergänge der beiden Tumorarten vor.

Giordans (33):

Cylinderepithelcarcinom des rechten Nierenbeckens einer 57jährigen Frau mit Zusammendrücken des ganzen Nierenparenchyms von Tumormassen.

Kundrat (34):

3 Fälle von Plattenepithelcarcinom des Nierenbeckens. Das Neoplasma entwickelte sich vom Nierenbecken und den Kelchen aus und wuchs bis in die Fettkapsel hinein.

Albarran (35):

Alveolarcarcinom des rechten Nierenbeckens eines 37jährigen Mannes, bei dem vor etwa 17 Jahren einmal eine Hämaturie, die von einem Steinabgang gefolgt war, aufgetreten ist.

Kischensky (36):

Das Präparat bietet ein Primäres Plattenepithelcarcinom des rechten Nierenbeckens und der zugehörigen Nierenkelche einer 32jährigen Patientin dar.

Bauer (14):

Carcinoma simplex, Plattenepithelcarcinom und Adenocarcinom im linken Nierenbecken eines 69jährigen Patienten.

Spieß (37):

Es wurde ein Plattenepithelcarcinom des Nierenbeckens einer 54jährigen Patientin constatiert.

Oraison (38):

Plattenepithelcarcinom ohne Verhornung im linken Nierenbecken einer 50jährigen Patientin.

Tschirschwitz (39):

Plattenepithelcarcinom des Nierenbeckens eines Patienten im mittleren Lebensalter mit Substitution der ganzen Niere vom Tumorgewebe von fast Mannskopfgröße. Im Nierenbecken war ein ungeheuer großes Konkrement zu beobachten.

Frank und Gruber (40):

Es handelt sich um ein primäres papilläres Nierenbeckencarcinom mit Fortwucherung auf dem Lymphwege in die Nieren hinein.

Zum Schluß sei es mir gestattet, meinem hochverehrten Lehrer Herrn Geh.-Rat Kaufmann für die Überlassung dieses Falles und für den wertvollen Rat bei der Arbeit, meinen besten Dank auszusprechen.

Literaturverzeichnis.

(1) Sudeck, Virckow-Archiv Bd. 133, S. 405. Über die Struktur der Nierenadenome.

(2) Manasse, Virchow-Archiv Bd. 142. Zur Histologie und Histogenese der primären Nierengeschwülste.

(3) Graupner, Zieglers Beiträge Bd. 24, 1898. Zur Histogenese des primären Nierencarcinoms.

(4) Waldeyer, Virchow-Archiv Bd. 51, 1870 und Bd. 54, 1872. Virchow-Archiv Bd. 41. Über die Entwicklung der Carcinome.

(5) Beneke, Münchner medizinische Wochenschrift 16, 1915.

(6) Roccavilla, A. de méd. 1911, p. 446.

(7) Ribbert, Das Carcinom der Menschen, 1911.

(8) Orth, Lehrbuch II, S. 114.

(9) E. Kaufmann, Lehrbuch der speziellen pathologischen Anatomie Bd. II, S. 1091.

(10) v. Recklinghausen, Archiv für Anatomie und Physiologie Bd. 100, 1885, S. 532.

(11) Beneke u. K. Namba, Archiv für pathologische Anatomie, Physiologie und klinische Medizin Bd. 203, 1911, S. 480.

(12) Kelly, Epithelioma of Pelvis of Kidney. Proceeding of the pathological Society of Philadelph.-Jun. s. S. 24.

(13) Birch-Hirschfeld, Klinik d. bösart. Geschwülste Bd. 2, 1925, S. 496.

(14) Bauer, Zieglers Beiträge Bd. 50, 1911, S. 532. Zur Kenntnis der malig. Geschwülste der Niere und des Nierenbeckens.

(15) Albarran, Ann. d. mal. d. org. gen-urin, 1905.

(16) O. Israel, Virchow-Archiv Bd. 86.

(17) Stüsser, Beiträge zur klinischen Chirurgie 80, 1912.

(18) Siedamgrotzky, Archiv für klinische Chirurgie 116, 1921.

(19) O. Heß, Mitteilung aus den Grenzgebieten der Medizin und Chirurgie Bd. 26, 1913.

(20) E. Kaufmann, Lehrbnch der spez. pathologischen Anatomie Bd. II S. 1098. Allgemeines Verhalten d. malig. Nierengeschwülste.

(21) Lauterburg, Zeitschrift für Krebsforschung Bd. 16, 1919, S. 442.

(22) Paschkis, Zeitschrift für Urologie Bd. III, 1909, S. 681.

(23) Gaucher, Bulletin de la société anatomique, 1881.

(24) Retzlaff, Inaugural-Dissertation Greifswald 1904. Über Carcinom des Nierenbeckens.

(25) Besentruch, Inaugural-Dissertation Kiel 1907. Ein Fall von Plattenepithelcarcinom des Nierenbeckens mit Riesenzellen.

(26) Cattani, Archiv per le Science Med. 1883.

(27) Blum, Über Carcinome des Nierenbeckens. Verhandlung der Deutschen Gesellschaft für Urologie, 2. Kongreßbericht. Zeitschrift für Urologie 1909, Beihefte, S. 343.

(28) Schievelbein, Inaugural-Dissertation Greifswald 1910. Der Plattenepithelkrebs des Nierenbeckens.

(29) O. Israel, Virchow-Archiv Bd. 86.

(30) Mock, J. d. Urol. Bd. 3, Nr. 5, 1913.

(31) Stüsser, Inaugural-Dissertation Bonn 1912 und Bruns Bd. 80, Nr. 3, 1912, S. 563. Über die primären epithelialen Neubildungen des Nierenbeckens.

(32) Scheel, Virchow-Archiv Bd. 201, 1910, S. 311. Über ein eigenartiges Cancroid der Niere.

(33) Giordano, Annales des maladies des org. gén-Urin, 1892.

(34) Kundrat, Wiener klinische Wochenschrift Bd. 4, 1891, S. 949.

(35) Albarran, Annales des maladies des org. gén-Ur., 1900.

(36) Kischensky, Zieglers Beiträge Bd. 30, 1901, S. 348. Primäres Plattenepithelcarcinom der Nierenkelche und Metaplasie des Epithels d. Nierenkelche, d. Nierenbeckens und d. Ureters.

(37) Spieß, Zentralblatt für allgemeine Pathologie und pathologische Anatomie Bd. 26, 1915, S. 591.

(38) Oraison, Ann. des mal. d. org. gén-Ur. 1905.

(39) Tschirschwitz, Demonstration ärztl. Verein Hamburg. Deutsche med. W. Bd. 23, 1897, S. 8 der Vereinsbeilage.

(40) P. Frank und Gg. B. Gruber, Zeitschrift für urologische Chirurgie Bd. 13, 1923, S. 116.

Lebenslauf.

Ich, T. D. Hwang, wurde am 28. Februar 1903 als Sohn des Gelehrten L. F. Hwang, M. A. Schanghai, Provinz Kiangsu, China, geboren. Nach der Elementarschulausbildung besuchte ich 1921 $^1/_2$ Jahr die Deutsche Sprachschule der ehemaligen Deutschen Medizin- und Ingenieurschule in Schanghai, wo ich die deutsche Sprache erlernte und im Sommer 1922 mit dem Zeugnis der Reife entlassen wurde. Im Winter 1922 kam ich nach Deutschland, und besuchte zu Ostern 1923 die Universität zu Göttingen, widmete mich dem Studium der Medizin und bestand im Jahre 1926 die ärztliche Vorprüfung. Nach dem Doktor-Examen möchte ich in den Chirurg. Kliniken weiter arbeiten, um mich später als geschulter Chirurg hier in Deutschland ausbilden zu lassen.